

LA TOUX CHEZ L' ENFANT

Démarche diagnostique

Pr Benjelloun DBS
Hôpital d'Enfants-Rabat
21 février 2009

INTRODUCTION

La toux est l'un des symptômes le plus fréquemment rencontré par le pédiatre

Les causes de la toux sont multiples chez l'enfant

Elle traduit le plus souvent une infection banale majoritairement virale mais peut être le symptôme révélateur d'une pathologie spécifique.

- Les difficultés diagnostiques sont conséquentes des situations radio cliniques.
- *Une* anamnèse détaillée reste l'élément clef de la démarche diagnostique qui à la lumière de clichés radiologiques simples permettra d'approcher au mieux un diagnostic
- des connaissances théoriques de base , des règles cliniques simples éviteront Des bilans intempestifs et des traitement inadéquat.
- On ne doit pas oublier que la toux constitue un important mécanisme de défense du système respiratoire. Elle doit donc être respectée.
- Au besoin le traitement sera étiologique et Les antibiotiques ne sont pas indiqués *systématiquement*

DEFINITION

- La toux est un symptôme clinique déclenché par toute agression sur les voies aériennes supérieures, moyennes ou périphériques
- On distingue 2 situations cliniques
- *la toux aiguë, qui dure quelques jours à une semaine,*
- *la toux chronique, qui dure plus de 3 semaines.*

OBJECTIFS

- Connaître les différents aspects de la toux chez l'enfant
- Savoir différencier une toux aigue d'une toux chronique
- Savoir rechercher les éléments anamnestiques orientant , le diagnostic étiologique
- Rechercher les arguments cliniques témoignant de la nature chronique de la toux
- Reconnaître les symptômes de gravité associés
- Connaître les principales étiologies face à une toux aigue ou une toux chronique
- Savoir la stratégie du bilan paraclinique
- Connaître les repères radio-cliniques étiologiques
- Retenir une méthode d'approche diagnostique dans des situations cliniques et/ou radiologiques.

ANAMNESE

- L'âge de l'enfant constitue un élément d'orientation important.
- Les circonstances de la période néonatale sont à préciser.
- Un contact tuberculeux doit être recherché de principe + + + .
- Rechercher systématiquement la notion d'un syndrome de pénétration

ANAMNESE

- ATCD ORL infectieux (adénoïdite et/ou sinusite)
- Des antécédents d'atopie personnelle ou familiale
- La notion d'un Handicap neurologique
- Un tabagisme passif
- les conditions d'habitation (humidité, moisissures , présence d'animaux...)
- Le mode de garde (crèche ..)

Les caractéristiques de la toux

la forme de la toux

La toux productive
La toux sèche,
La toux rauque
La toux quinteuse

Évaluer la sévérité de la toux

caractère incessant
apnéique
pénible

Conditions et horaire de survenue

avec l'effort
En position couchée
Au cours du sommeil
En per prandial
Exclusivement diurne
Au décours d'une infection ORL

La nature des expectorations

Symptômes associés :

- fièvre
- Écoulement nasal clair ,purulent;
- Douleur thoracique
- Manifestations ORL: otalgies, dysphagie, dysphonie, Ronflement nocturne
- manifestations digestives: vomissements faciles ,Diarrhée chronique , pyrosis
- Cyanose , pâleur, éruption

La réponse à d'éventuels traitement antérieurs antibiotiques et broncho-dilatateurs

EXAMEN CLINIQUE

- Va s'enquérir de :
- l'état général de l'enfant et en particulier sa croissance staturo-pondérale,
- la présence d'un éventuel hippocratisme digital, une déformation thoracique témoin d'une insuffisance respiratoire chronique
- La présence d'un pli nasal transverse et/ou d'un tic nasal trahissant un terrain allergique
- L'auscultation pulmonaire : râles crépitants en foyer , sibilants
- La fréquence respiratoire : polypnée
- Signes de détresse respiratoire
- l'auscultation cardiaque (présence d'un souffle? Dextrocardie)
- l'état neurologique (myopathie , trouble de déglutition...),
- la sphère ORL : Une rhinorrhée postérieure purulente
une Polypose nasale une pharyngite ...

Au terme de l'examen clinique deux situations se présentent:

Soit la toux est récente et s'inscrit dans un contexte clinique évident

(fièvre , rhinopharyngite, bronchite, ...
le bilan étiologique est inutile et le traitement est symptomatique.

Soit la toux est chronique, une recherche étiologique systématique est

Requise

l'étiologie multi factorielle est relativement habituelle chez l'enfant et justifie à elle seule la pratique d'un bilan minimum.

EXAMENS PARACLINIQUES

- l'analyse clinique va dicter la stratégie des investigations complémentaires à entreprendre:
- le bilan de première intention comprend .
- L'hémogramme et le couple VS/CRP
- Un examen radiologique des poumons (voire du cavum et des sinus),
- S'il n'y a pas d'aboutissant et que la toux prend un caractère chronique le bilan est élargi :
- Une IDR à la tuberculine et recherche de BK
- Des tests allergologiques
- une EFR si l'âge de l'enfant le permet,
- un test de la sueur
- Le dosage des immunoglobulines sériques A, M, G
- Le dosage de l'alpha 1 antitrypsine et la détermination du phénotype PI
- Enfin et en cas de nécessité seront demandés :
- Une fibroscopie bronchique
- Un Phmérie des 24h/et ou une échographie œsogastrique
- Une TDM thoracique
- Une angiographie voire une IRM

Toute toux chronique inexplicée doit faire envisager la réalisation d'une radiographie pulmonaire en inspiration et en expiration

Elle peut mettre en évidence :

un foyer broncho-pulmonaire (avec ou sans DDB).

une compression trachéo-bronchique

*une asymétrie de transparence et/ou de volume pulmonaire
(emphysème obstructif ou atélectasien)*

un syndrome interstitiel...

Une dextrocardie, une cardiomégalie

La toux chronique isolée avec radiographie normale doit faire envisager SYSTEMATIQUÉMENT quatre étiologies:

- Une toux d'origine ORL,
- L'asthme allergique,
- Le reflux gastro-oesophagien,
- La toux psychogène

La persistance d'un foyer parenchymateux à chaque épisode de toux doit systématiquement faire rechercher:

- Une tuberculose pulmonaire
- un corps étranger bronchique passé inaperçu
- un kyste hydatique rompu

- Une malformation broncho-pulmonaire: kyste bronchogénique , arc aortique anormal , une séquestration...

La répétition d'un foyer parenchymateux à chaque épisode de toux doit systématiquement faire envisager trois diagnostics:

- Un reflux gastro-œsophagien***
- Un asthme***
- Un déficit immunitaire***

Quel est l'intérêt de:

- **la radiographie des sinus maxillaires ou blondeau-scanner**
- Elle doit être réalisée chez l'enfant de plus de 3 ans devant une toux isolée
- la sinusite est une cause très fréquente de toux chronique de l'enfant
- l'association avec une atteinte des voies aériennes supérieures, oriente vers une maladie générale génétique (mucoviscidose, déficit immunitaire, allergie, maladie ciliaire bronchiques ...)

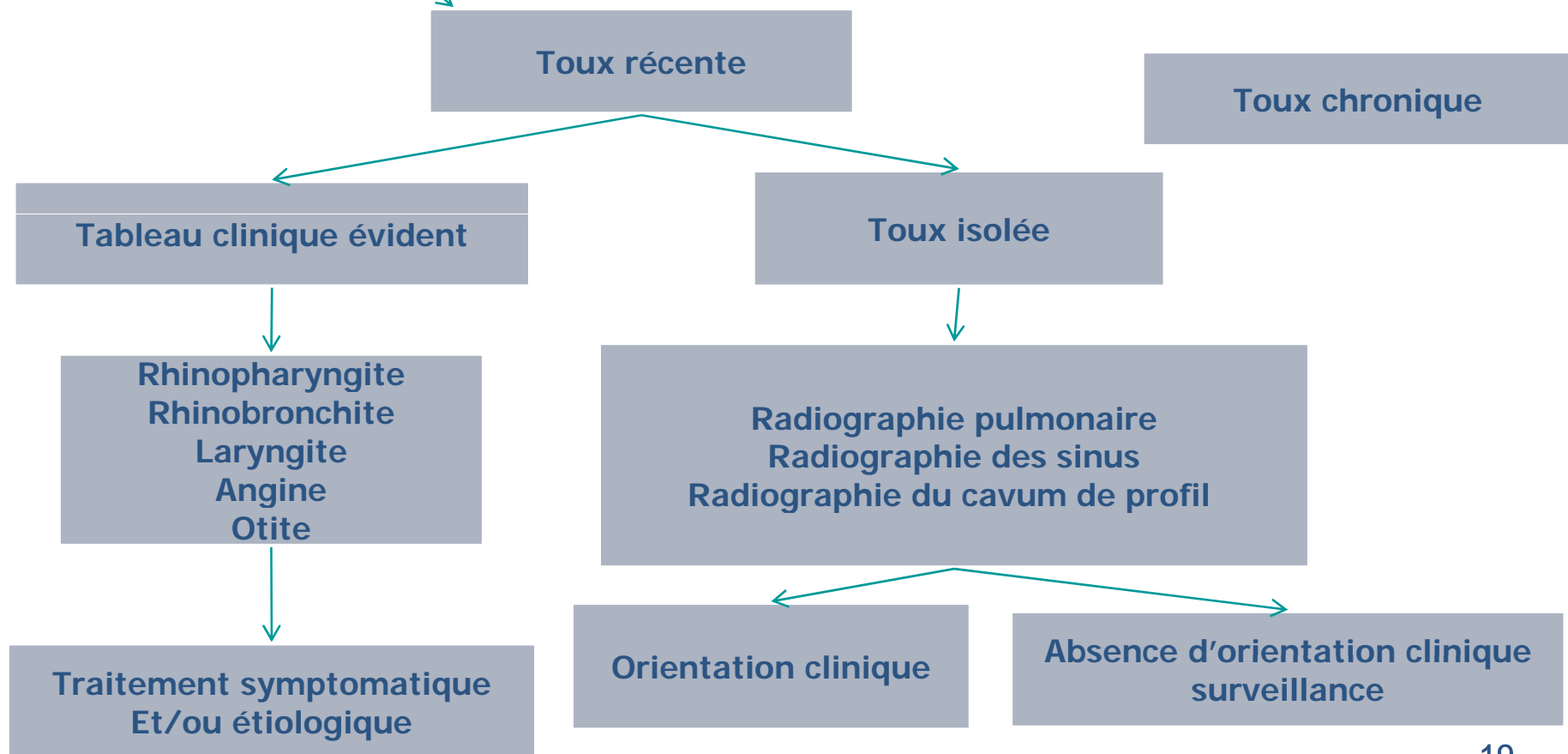
- **la radiographie du cavum de profil**
- Devra être demandée systématiquement devant une notion de ronflement nocturne chez l'enfant
- Elle précisera le volume des végétations et des amygdales.

Quel est l'intérêt du transit œsogastrique (TOGD)

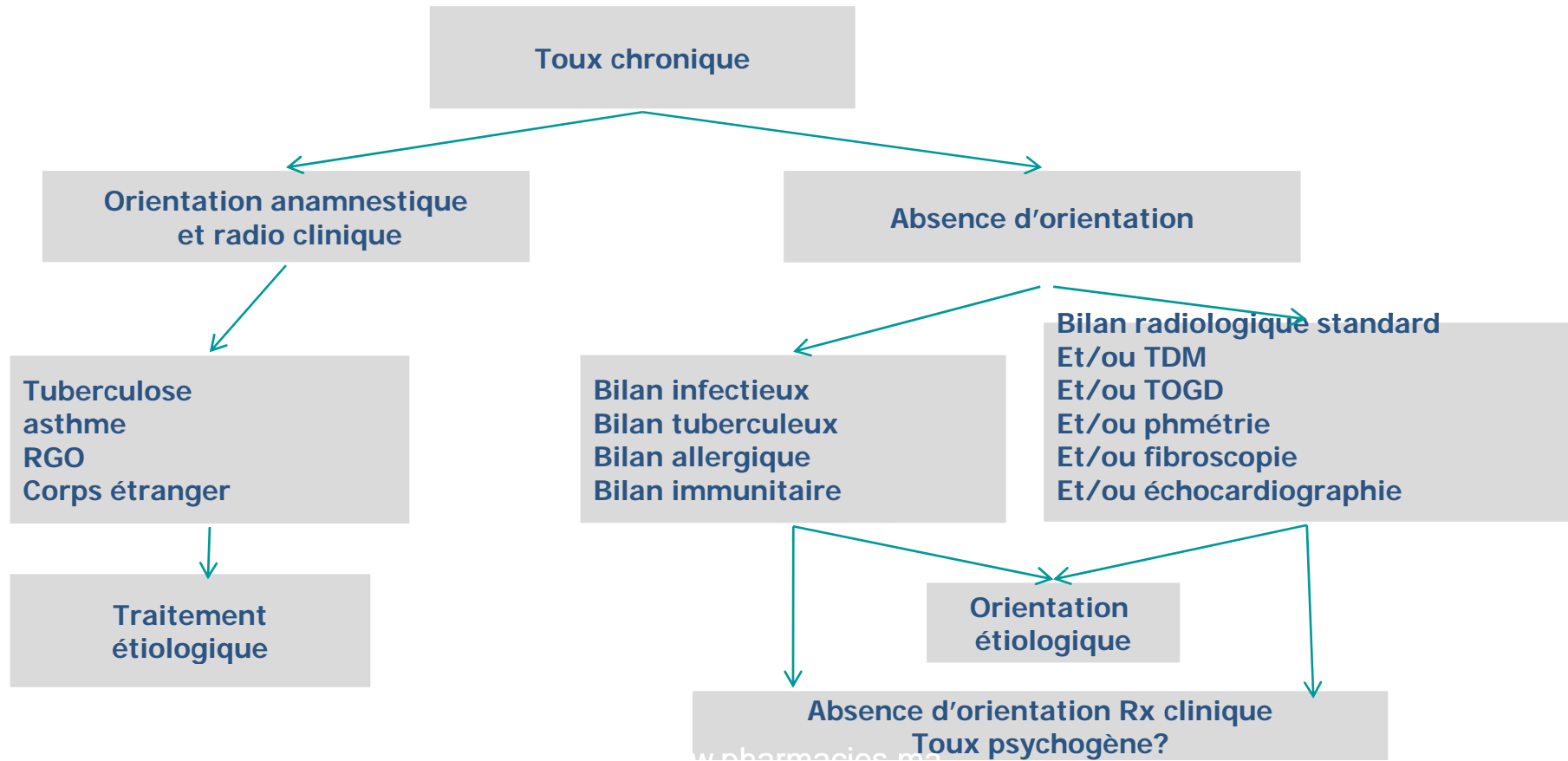
- Peut objectiver:
- un reflux gastro-oesophagien avec ou sans malposition cardio-tubérositaire,
- une compression trachéale extrinsèque par un arc vasculaire anormal
- une fistule oeso-trachéale
- un trouble de la déglutition (la recherche d'une fausse route est une bonne indication de l'enregistrement magnétoscopique ou, mieux encore, de la fluorographie numérique à cadence rapide).
- un méga- oesophage.

- **La cause la plus fréquente d'une toux aigue est une infection virale des voies aériennes supérieures.**
- **les principaux agents impliqués:**
- **Le virus respiratoire syncitial (RSV), les adénovirus, les virus influenza et para influenza, les rhinovirus...**
- **Après une infection des voies respiratoires supérieures, la toux peut persister longtemps**

ALGORITHME DÉCISIONNEL FACE À UNE TOUX CHEZ L'ENFANT



ALGORITHME DÉCISIONNEL FACE À UNE TOUX CHEZ L'ENFANT



Certains aspects radio cliniques plus rares de la toux chronique à connaître :

**Bronchorrhée
Retard SP-
Bronchectasies**

**Foyer persistant +/- nodulaire
pleurésie hémorragique
Adénomégalie**

**Syndrome interstitiel
ADP médiastinales**

**dyskinésie ciliaire primitive
déficits immunitaires
Déficit en alpha 1 antitrypsine
mucoviscidose**

Tumeurs bronchiques, médiastinales

Maladies de systèmes

Remarques

- Sur un terrain immunodéprimé
- Une toux chronique évoquera une infection à **Pneumocystis carinii**
- Une toux chronique sans orientation étiologique avec un bilan négatif non améliorée par un traitement d'épreuve par broncho-dilatateur ni par une antibiothérapie de la classe des bêta lactamines fera envisager une infection à **mycoplasma pneumoniae**.

La toux psychogène est isolée et disparaît pendant le sommeil

L'interrogatoire relève un terrain conflictuel ou psychoaffectif particulier (divorce, difficultés scolaires , naissance récente...

**La toux chez l'enfant, est à respecter
sauf lorsqu'elle entraîne des vomissements ou
des perturbations du sommeil**

TRAITEMENT

le traitement comprend deux volets:

■ **le traitement symptomatique**

(En l' absence d' une cause spécifique)

- Désobstruction nasale
- Mucolytiques ou Mucorégulateurs
- Kinésithérapie
- un antitussif est indiqué si la toux sèche est gênante ou douloureuse, ou encore lorsque la force de la toux est telle qu' elle perturbe le sommeil.

■ **Le traitement étiologique .**

(Est fonction de l'étiologie considérée)

En absence d'étiologie évidente ou

Probable:

Un suivi clinique et radiologique régulier pendant une durée d'un an , la

réalisation d'une fibroscopie bronchique permettront en l'absence d'anomalies

de parler de **Toux idiopathique**

CONCLUSION

La multiplicité des étiologies des toux aiguës ou chroniques explique l'importance d'une démarche diagnostique rigoureuse centrée sur l'analyse des arguments anamnestiques, cliniques, aidée par quelques examens complémentaires pertinents et des clichés radiologiques justifiés